



REGIONE DEL VENETO

Azienda  
Ospedale  
Università  
Padova

**Conferenza Stampa**  
**2 ottobre 2024**





REGIONE DEL VENETO

Azienda  
Ospedale  
Università  
Padova

# **L'ictus pediatrico: Padova è riferimento per il Nordest**

**Il nuovo stroke team pediatrico: dalla diagnosi alla terapia interventistica**

**Dott. Giuseppe Dal Ben  
Direttore Generale AOUP**

# L'ictus pediatrico

---

**L'ictus è una patologia relativamente rara nel bambino, ma nei Paesi sviluppati come l'Italia è una delle più frequenti cause di disabilità e purtroppo rappresenta una tra le prime dieci cause di morte nella popolazione pediatrica con una percentuale più alta nel primo anno di vita.**

**Padova è *uno dei pochissimi centri italiani* a garantire l'attività di neuroradiologia interventistica per la diagnosi e la cura dell'ictus pediatrico.**

**L'Azienda con il neocostituito 'stroke team pediatrico' è *punto di riferimento per tutto il Nordest* e sta lavorando prima in Veneto alla redazione del percorso diagnostico terapeutico assistenziale sullo 'stroke pediatrico' (PDTA).**



REGIONE DEL VENETO

**Azienda  
Ospedale  
Università  
Padova**

**Prof. Stefano Sartori**

**Incarico di altissima professionalità 'stroke team pediatrico'  
Neurologia e Neurofisiologia Pediatrica**

# L'ictus pediatrico

---

- **L'ictus è un'emergenza a qualsiasi età anche nei neonati, nei bambini e negli adolescenti.**
- **La frequenza è in crescita in età pediatrica sia in considerazione dei fenomeni migratori, sia per l'aumentata sopravvivenza dei bambini con malattie croniche.**
- **L'ictus è tra le prime 10 cause di morte nella popolazione pediatrica nel mondo.**
- **La mortalità segnalata per ictus ischemico arterioso varia tra il 3 e il 5% nei Paesi sviluppati.**
- **Tra i sopravvissuti vi è un alto rischio di deficit neurologici permanenti (fino al 60, 75%) inclusi deficit motori, linguistici, cognitivi o comportamentali ed epilessia post-ictus.**

# L'ictus pediatrico

---

- **I segni dell'ictus spesso non vengono notati nei bambini e negli adolescenti a causa della mancanza di consapevolezza.**
- **L'importante ritardo diagnostico riduce le possibilità di cura.**
- **Il precoce riconoscimento dell'ictus con una tempestiva gestione è il principale fattore capace di ridurre la morbidità e la mortalità pediatrica.**
- **Padova si qualifica centro di eccellenza e riferimento per tutto il Triveneto.**

# Neurologia Pediatrica e Neurofisiologia Pediatrica

## UOC Clinica Pediatrica – I numeri

|                          | <b>2023</b> |
|--------------------------|-------------|
| <b>Ricoveri Ordinari</b> | <b>455</b>  |
| <b>Ricoveri DH</b>       | <b>223</b>  |
| <b>Visite</b>            | <b>2610</b> |
| <b>EEG</b>               | <b>2277</b> |
| <b>Consulenze</b>        | <b>1063</b> |
|                          |             |

# Neurologia Pediatrica e Neurofisiologia Pediatrica

## UOC Clinica Pediatrica – L'attività

---

**Epilessia**

---

**Cefalea**

---

**Malattie rare neurologiche (es. sclerosi tuberosa)**

---

**Disordini del neurosviluppo (es. sindrome del X-Fragile)**

---

**Neuroimmunologia**

---

**Malattie cerebrovascolari (es. ictus pediatrico)**



# L'ictus pediatrico: il quadro clinico

**Disfunzione / deficit neurologica acuti dovuti ad una ischemia o una emorragia cerebrale**

**50%**

**Ischemico**

**Ictus ischemico arterioso**

Trombosi dei seni venosi

Emorragico

**50%**

Emorragia intracerebrale

Emorragia intraventricolare

Emorragia subaracnoidea

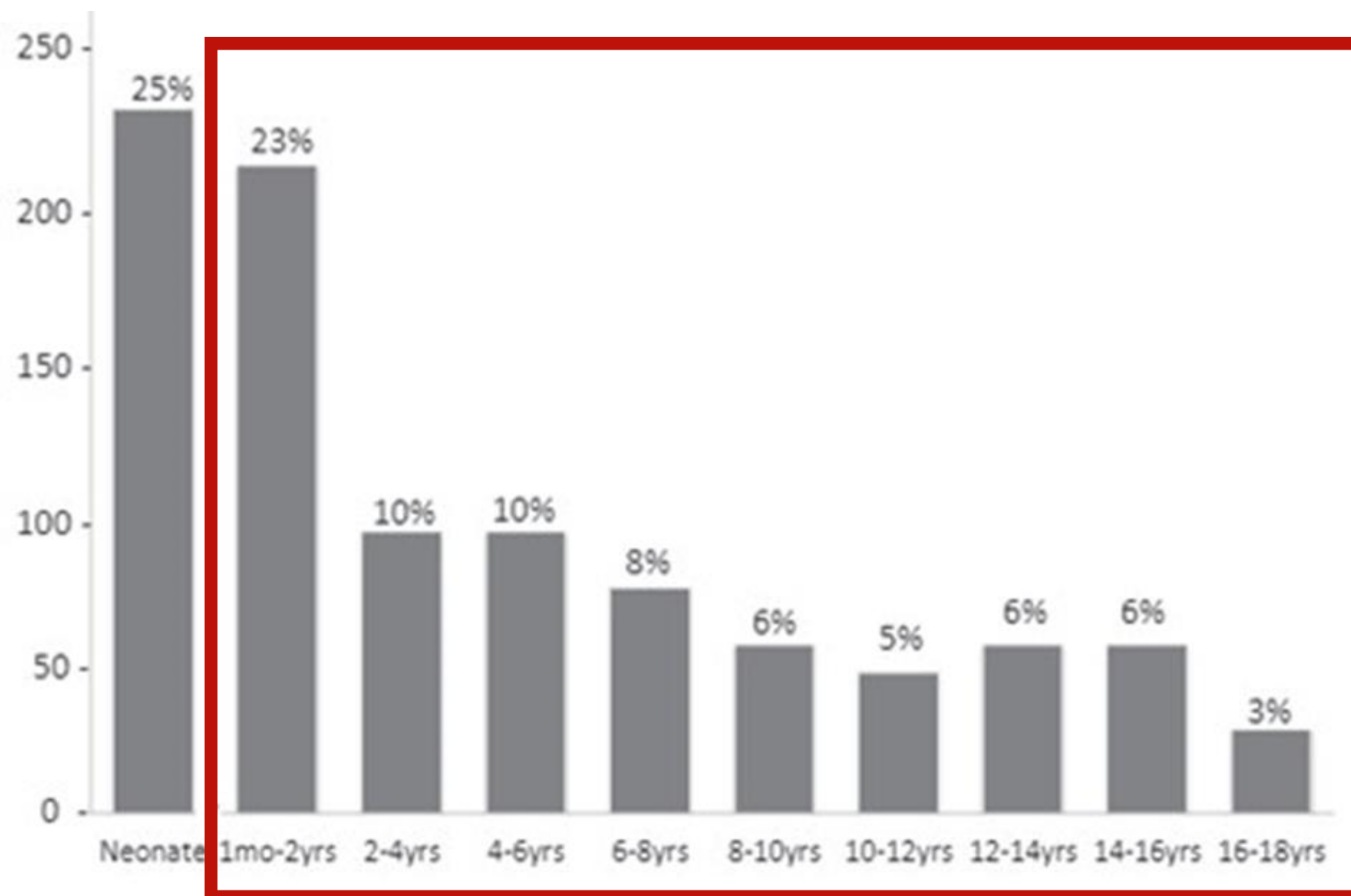
Perinatale

Dalle 20 SG ai 28 giorni di vita

**Pediatrico**

**Dai 29 giorni di vita ai 18 anni di età**

# L'ictus pediatrico: i numeri



## Ictus ischemico arterioso

Nuovi casi per anno nei Paesi ad alto reddito:

- 2 ogni 100.000 bambini per anno

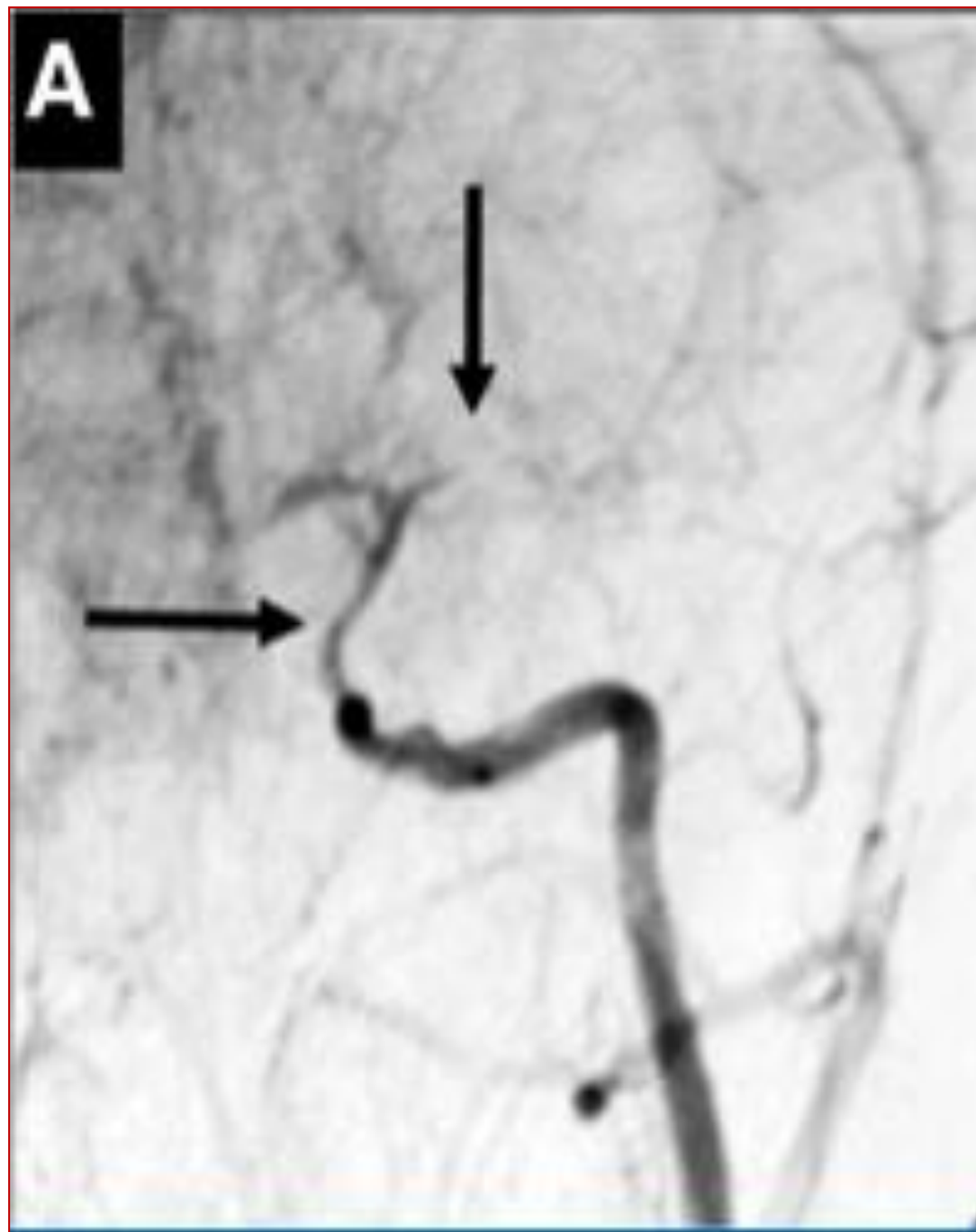
Casi attesi in Veneto ogni anno:  
(753.068 minori al 2022)

- 8 - 10 casi per anno

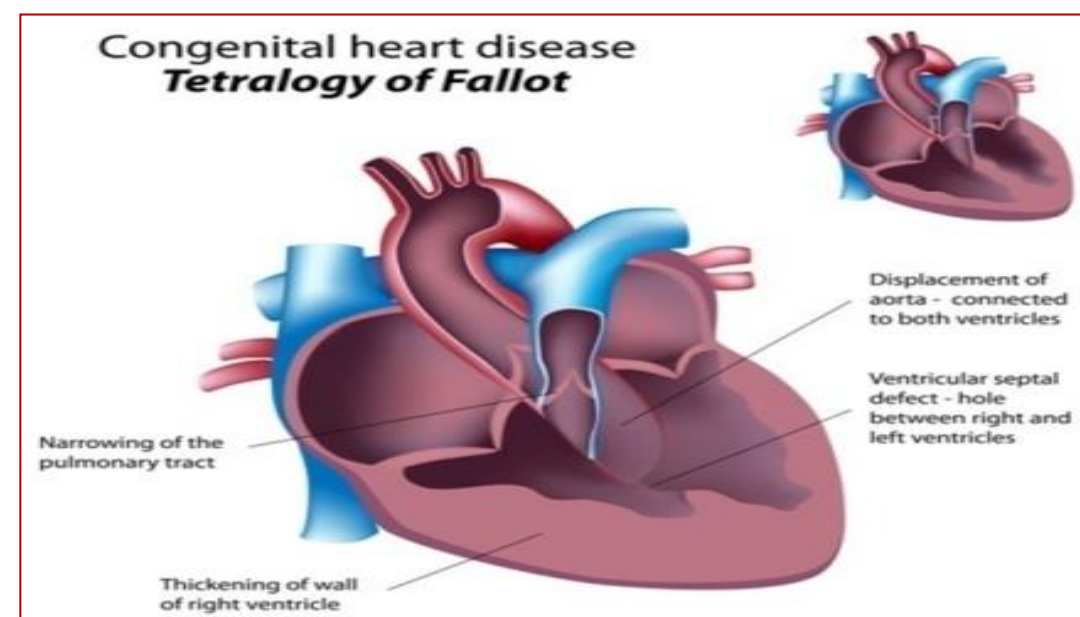
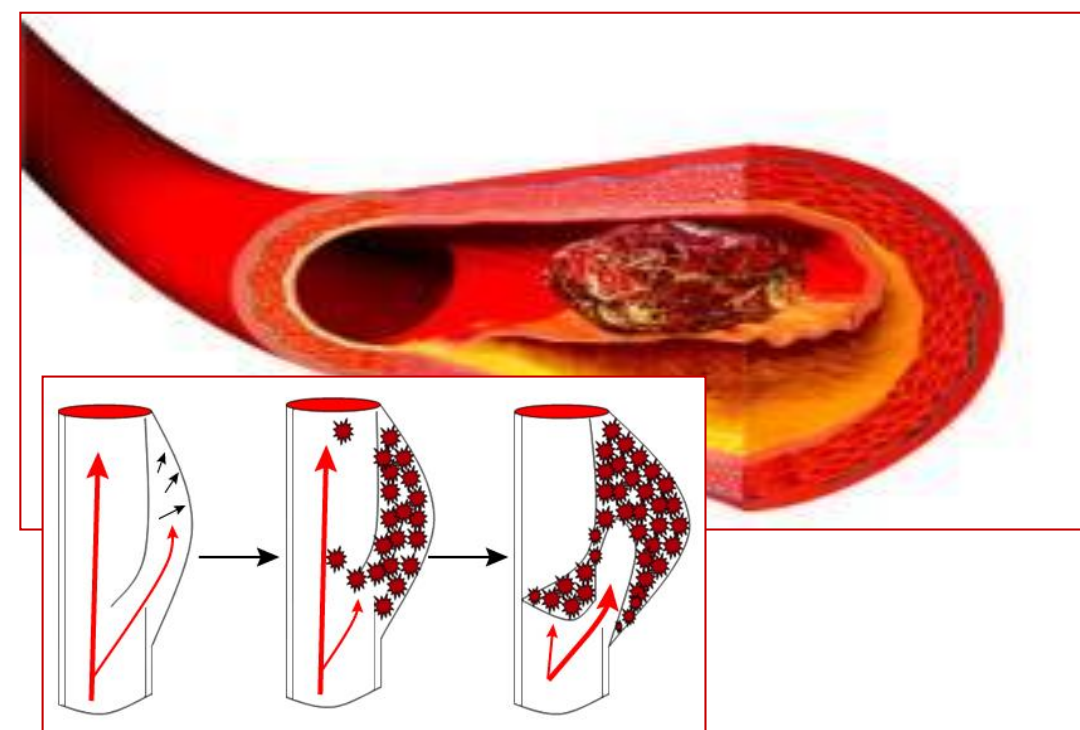
Frequenza in crescita, anche in considerazione dei fenomeni migratori e di patologie specifiche  
(anemia a cellule falciforme / moyamoya)



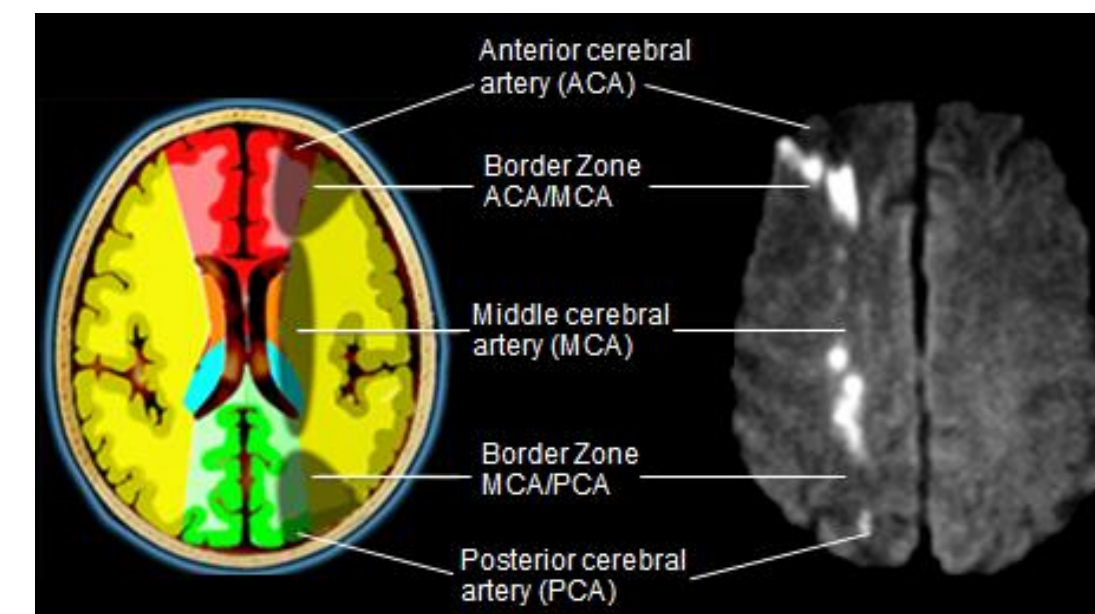
# L'ictus pediatrico: le immagini



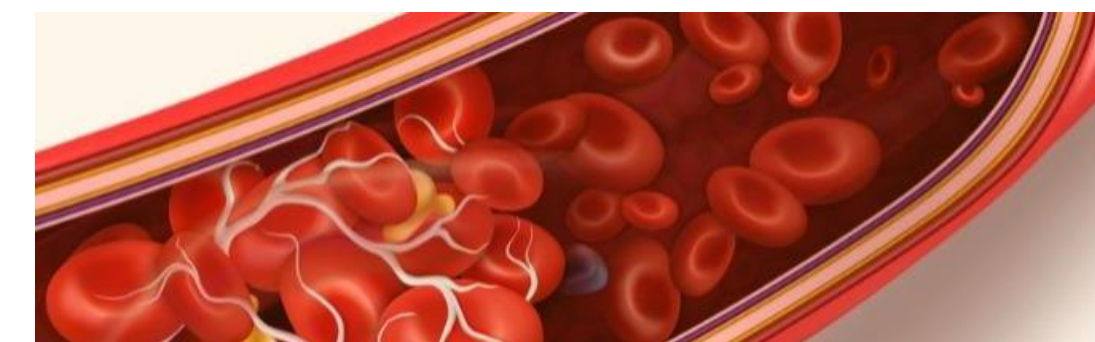Ostruzione di un'arteria cerebrale causata da una malattia della parete vasale



Ostruzione di un'arteria cerebrale causata da un embolo da altri vasi o dal cuore



Ridotto flusso arterioso cerebrale stenosi dei vasi cerebrali e bassa pressione arteriosa



Ridotto flusso arterioso cerebrale causato da una ipercoagulabilità del sangue

# L'ictus pediatrico: FAST

## Individua un ictus velocemente (FAST)

- **F**ace      **Bocca storta**
- **A**rm      **Debolezza braccio / gamba**
- **S**peech      **Difficoltà di parola**
- **T**ime      **È ora di chiamare il 118**

- Se tuo figlio presenta uno o più di questi segni, non ritardare: chiama il 118 o il sistema di emergenza.

- **Se sembra un ictus, potrebbe esserlo.**

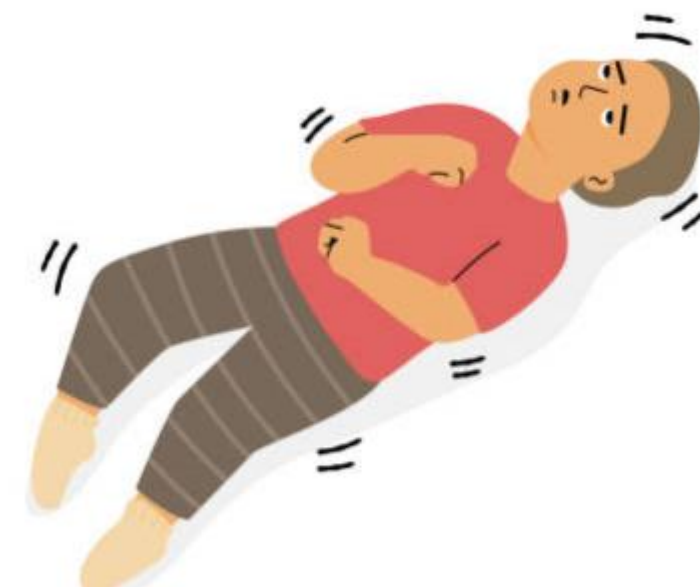

# L'ictus pediatrico: i segnali d'allarme

---



- **Improvviso forte mal di testa, soprattutto con vomito e sonnolenza**
- **Intorpidimento improvviso su un lato del corpo / viso**
- **Confusione improvvisa, difficoltà a comprendere**
- **Difficoltà improvvisa a vedere**
- **Difficoltà improvvisa a camminare, vertigini, perdita di equilibrio o coordinazione**
- **Convulsioni, di solito su un lato del corpo**



# L'ictus pediatrico: la presa in carico



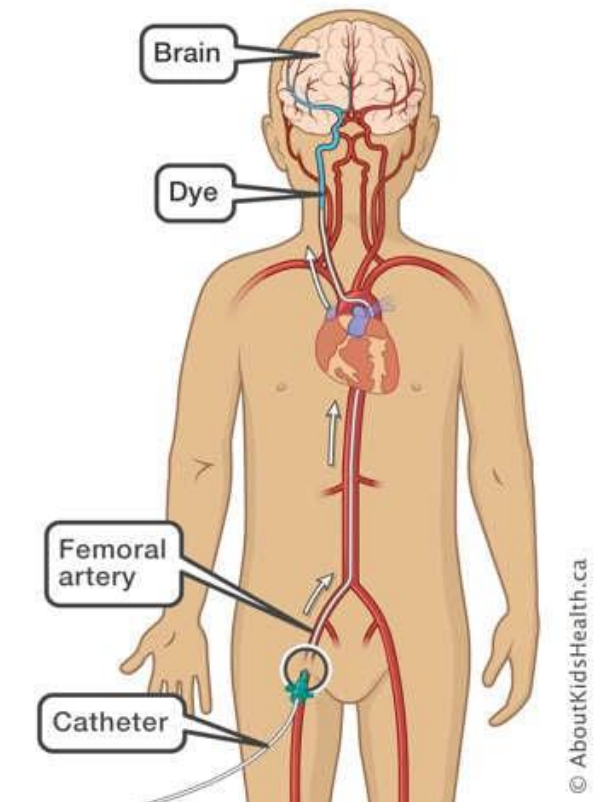
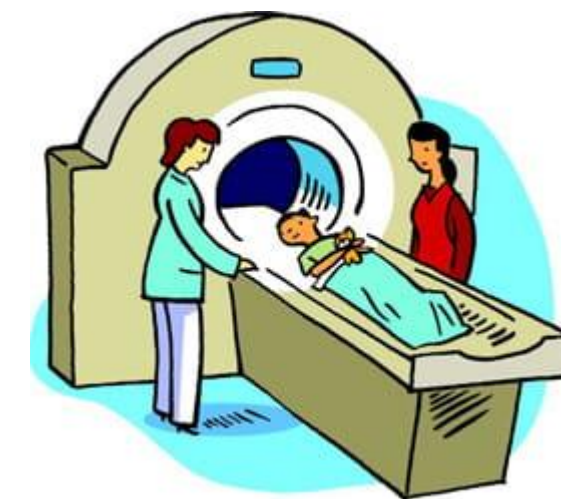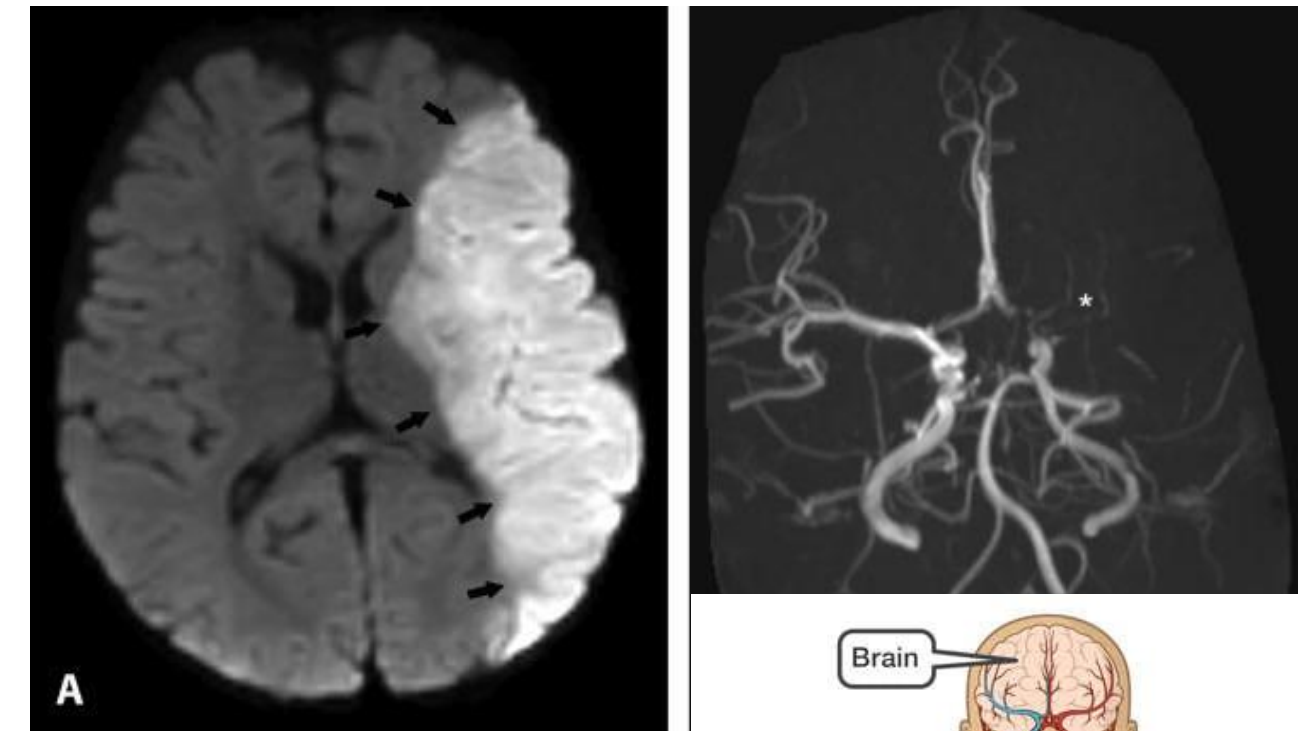
**Valutazione pediatrica**  
**Stabilizzazione funzioni vitali**

**Pronto Soccorso Pediatrico**  
**Terapia Intensiva Pediatrica**



**Valutazione neurologica**  
**pediatrica**

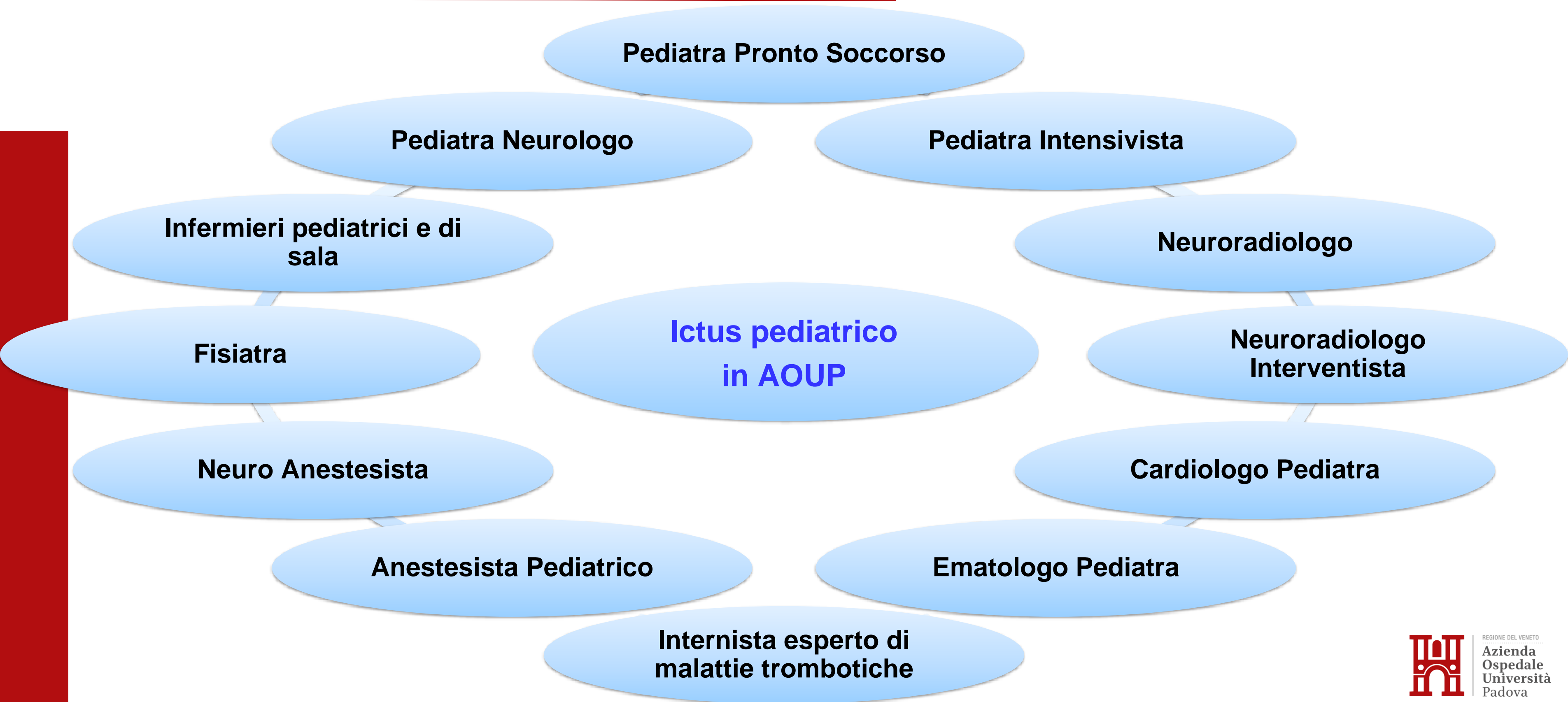
**Neurologia e Neurofisiologia**  
**Pediatrica**



**RM ed angioRM cerebrale e del collo**

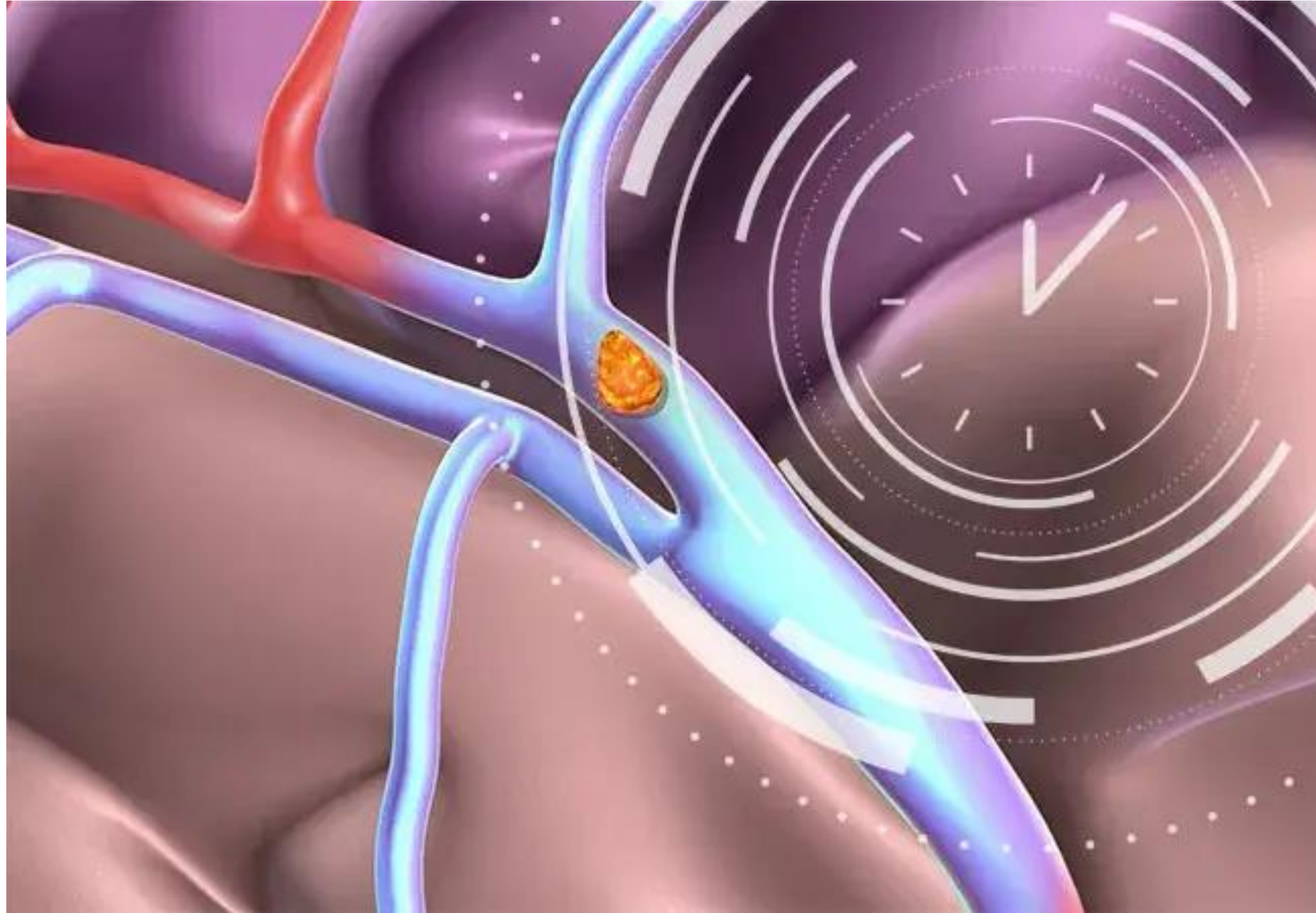
**Neuroradiologia & Neuroradiologia**  
**Interventistica**

# L'ictus pediatrico: l'èquipe multidisciplinare



# L'ictus pediatrico: la velocità

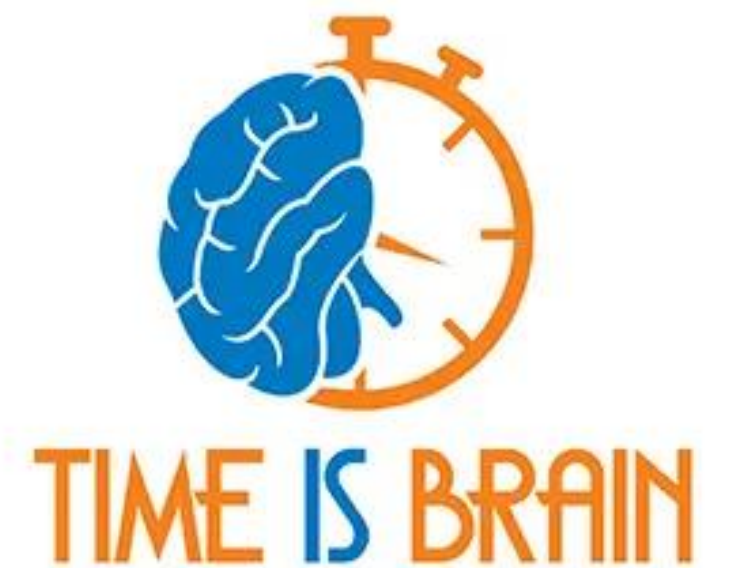
---





# L'ictus pediatrico: la terapia

- **Stabilizzazione del bambino e neuroprotezione.**
- **Trattamento delle eventuali cause sottostanti.**
- **Terapia riperfusiva:**
  - Trombolisi endovenosa entro 6 ore (off label)
  - Neuroradiologia interventistica (trombolisi intrarteriosa / trombectomia / stenting).
- **Terapia antitrombotica / profilassi secondaria:**
  - Eparine / Acido acetilsalicilico / warfarina / nuovi anticoagulanti orali.
- **Riabilitazione precoce intensiva.**





REGIONE DEL VENETO

**Azienda  
Ospedale  
Università  
Padova**

**Dr. Francesco Causin**  
**Direttore UOC Neuroradiologia e Radiologia Pediatrica**

# UOC Neuroradiologia & Neuroradiologia Interventistica: L'équipe

---

## équipe Neuro-Interventistica

2 medici

## équipe Neuro-diagnostica

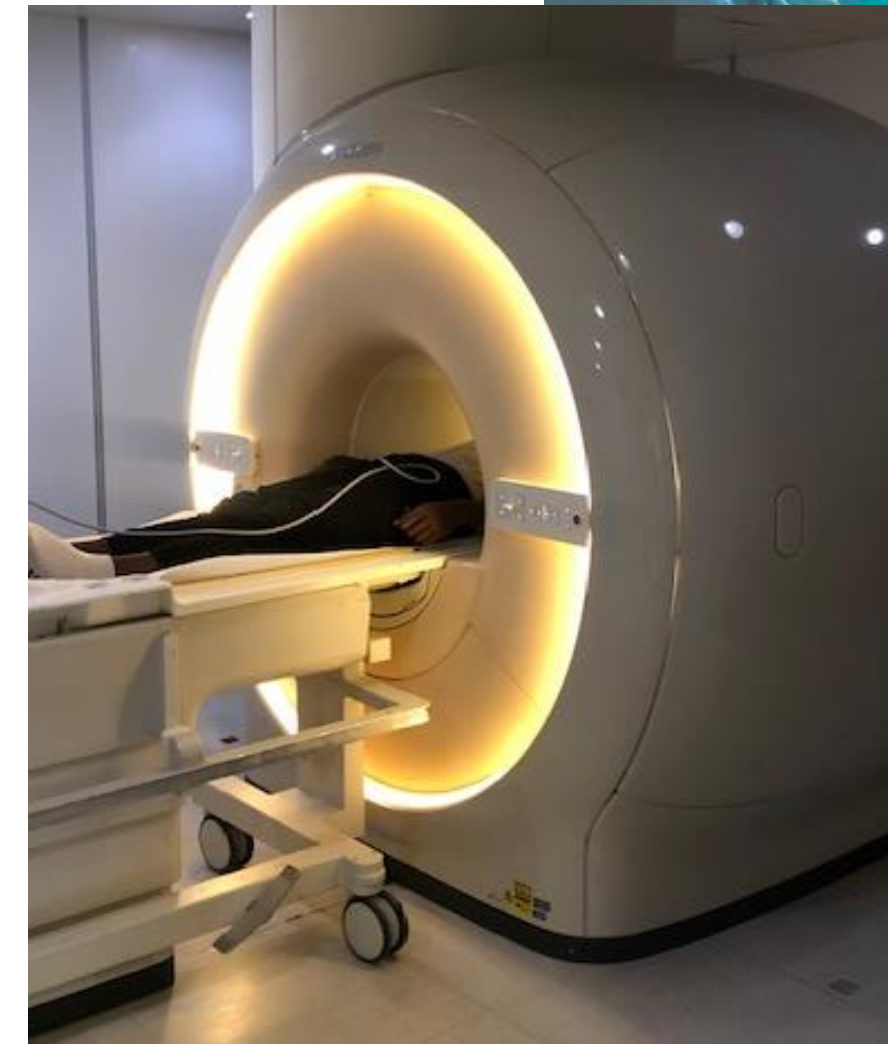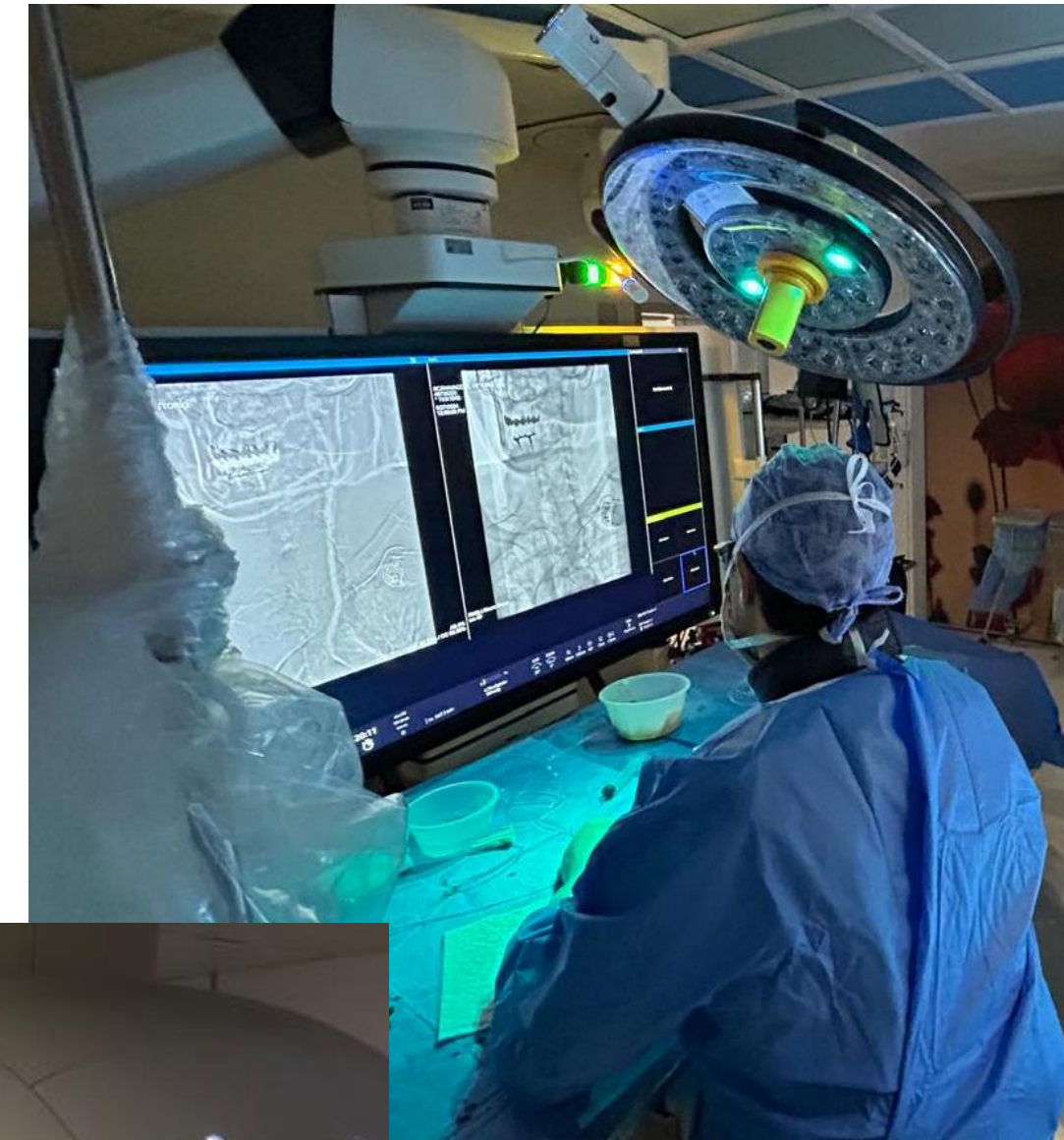6 medici

1 dottorando

1 coordinatore TSRM

Personale TSRM - Infermieristico e OSS

Segreterie di Front-office / Back-office di Neuroradiologia e Radiologia Pediatrica

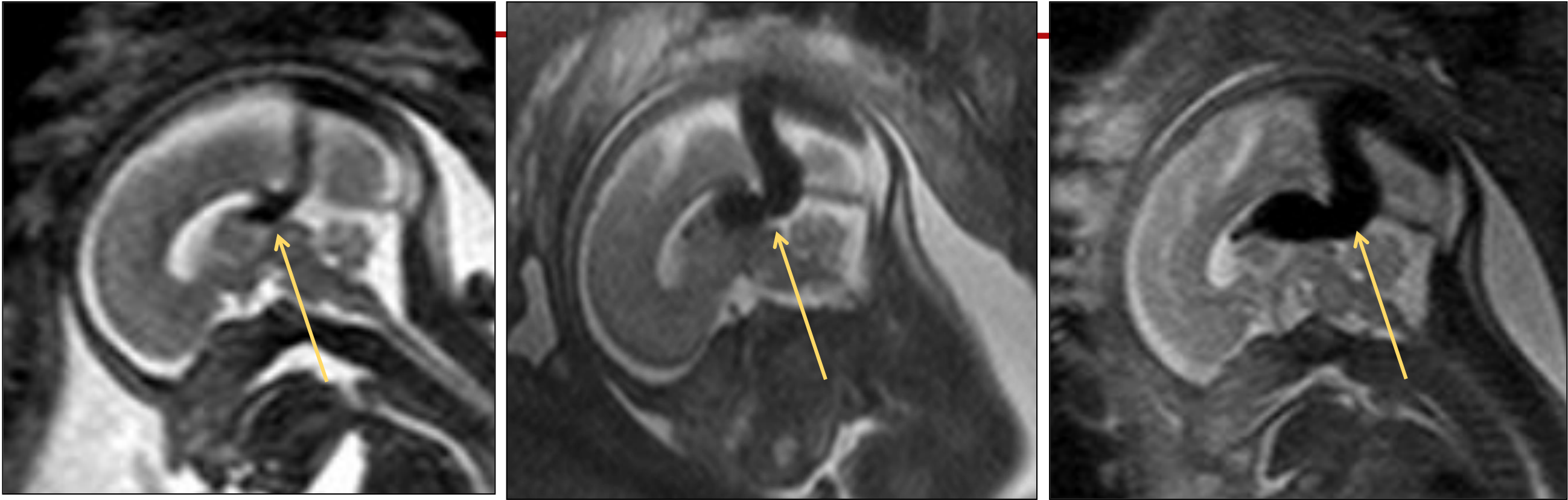

# UOC Neuroradiologia & Neuroradiologia Interventistica

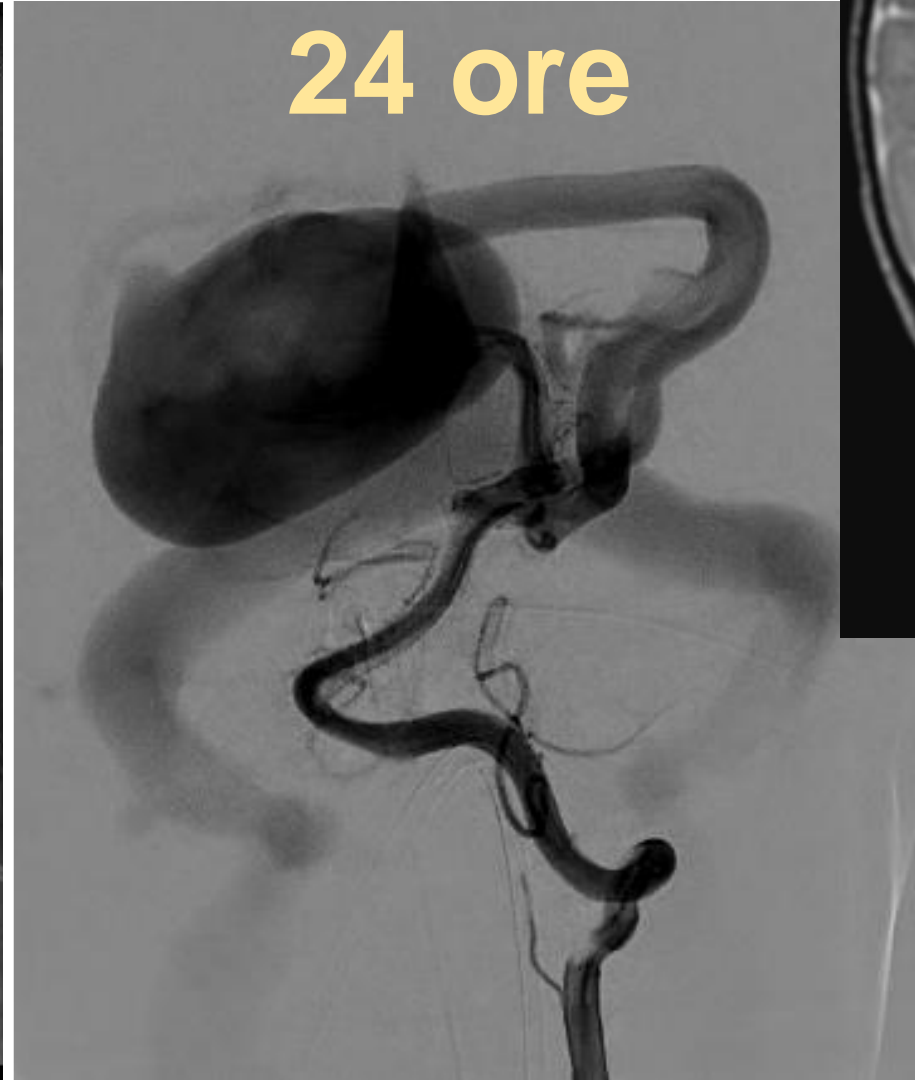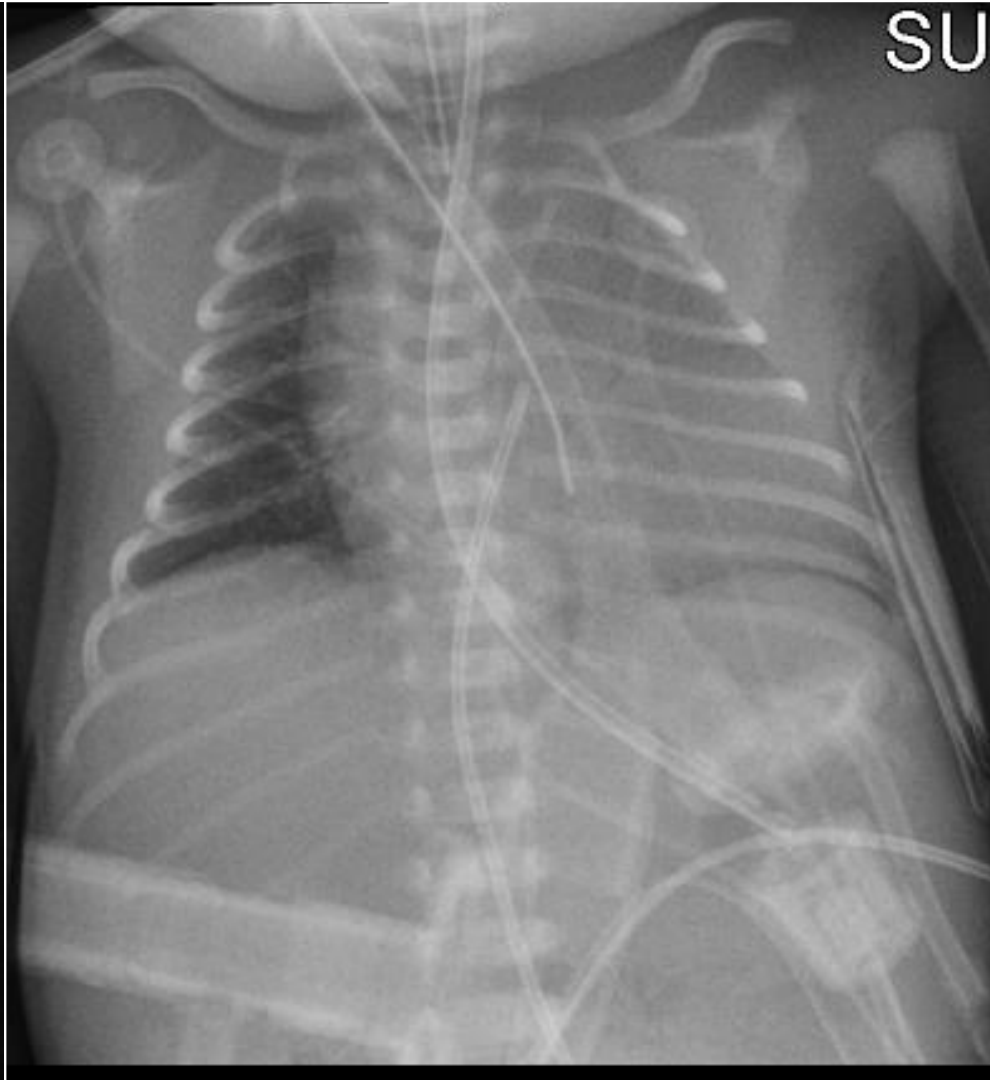
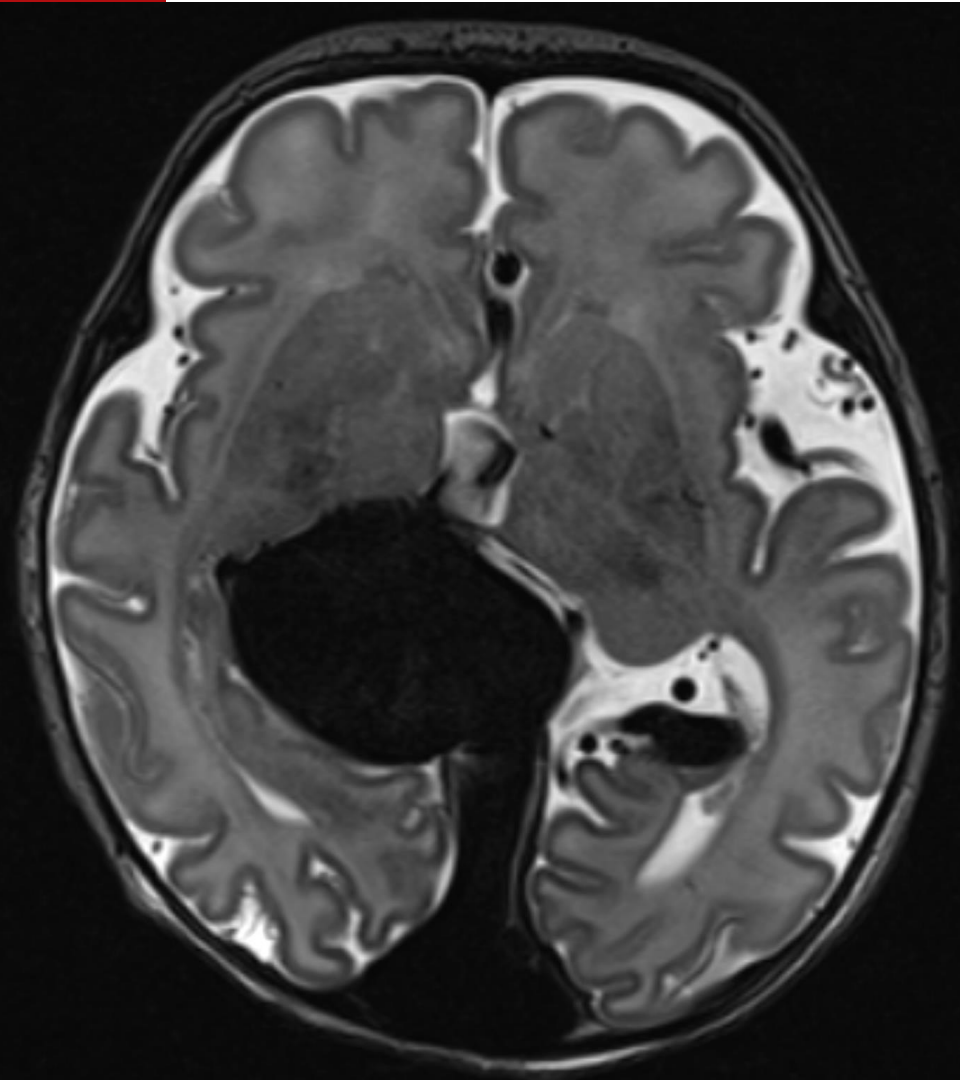
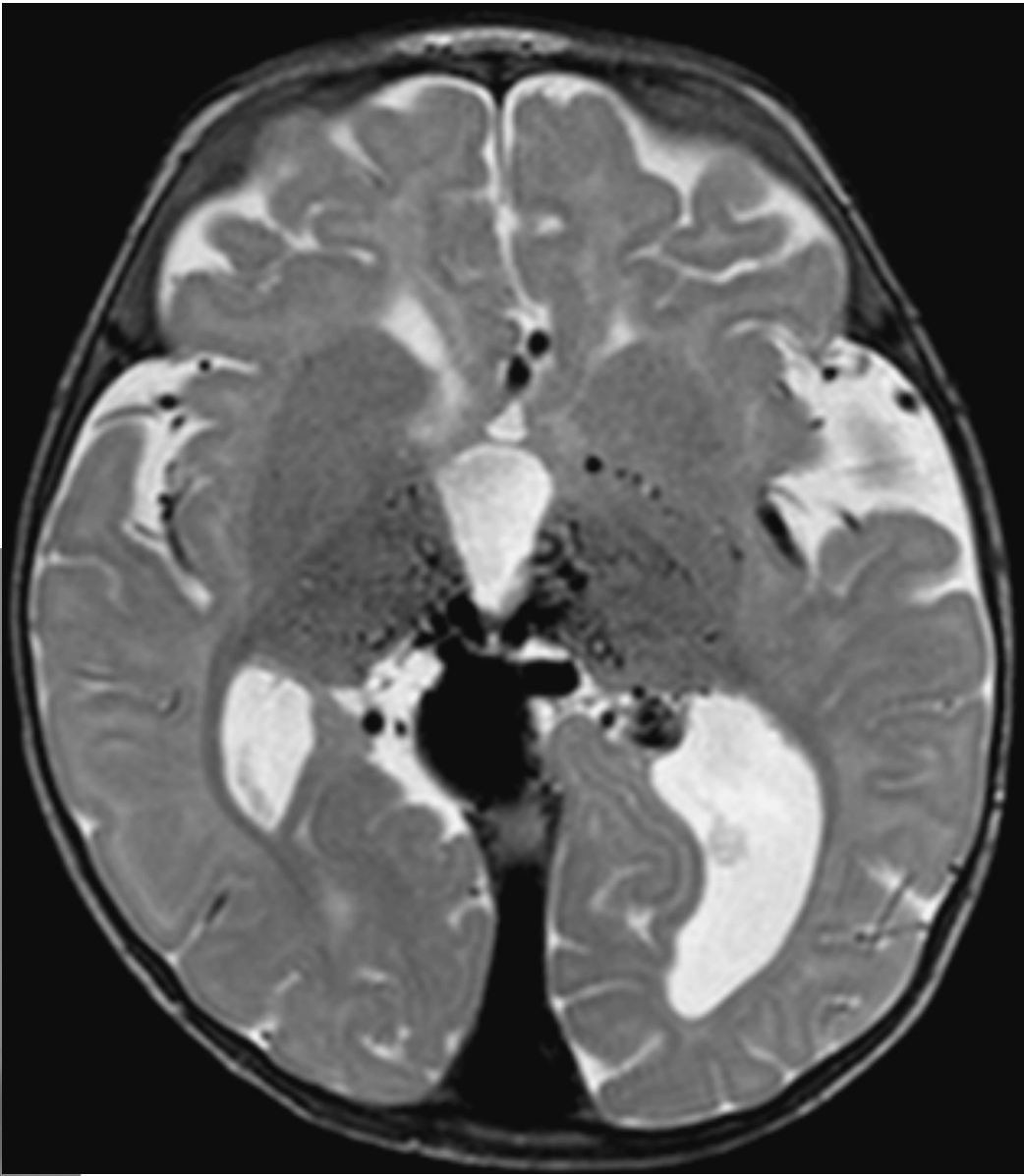
## Dotazioni per area pediatrica

| Dotazione attuale                                      | Attività 0- 15 anni |   |
|--|---------------------|---|
| Angiografo biplano Neuroradiologia                     |                     |   |
| Angiografo Sala Operatoria Ibrida Policlinico          | 50                  | Emorr./ Ictus/ Malform. vasc./<br>Lesioni oncolog./ biopsie ... |
| RM 3 tesla (in Neurosc.) + RM 1.5 tesla (in Pediatria) | 2200                | + RM fetali   |
| TC 64 strati   | 800                 |   |
| <b>Dotazione Nuova Pediatria</b>                       |                     |   |
| Angiografo biplano Neuroradiologia                     |                     |   |
| Angiografo biplano 7° piano Pediatria                  |                     |   |
| RM 3 tesla + nuova RM 1.5 tesla                        |                     |   |
| TC 64 strati   |                     |   |

# L'ictus pediatrico - la neuroradiologia interventivistica

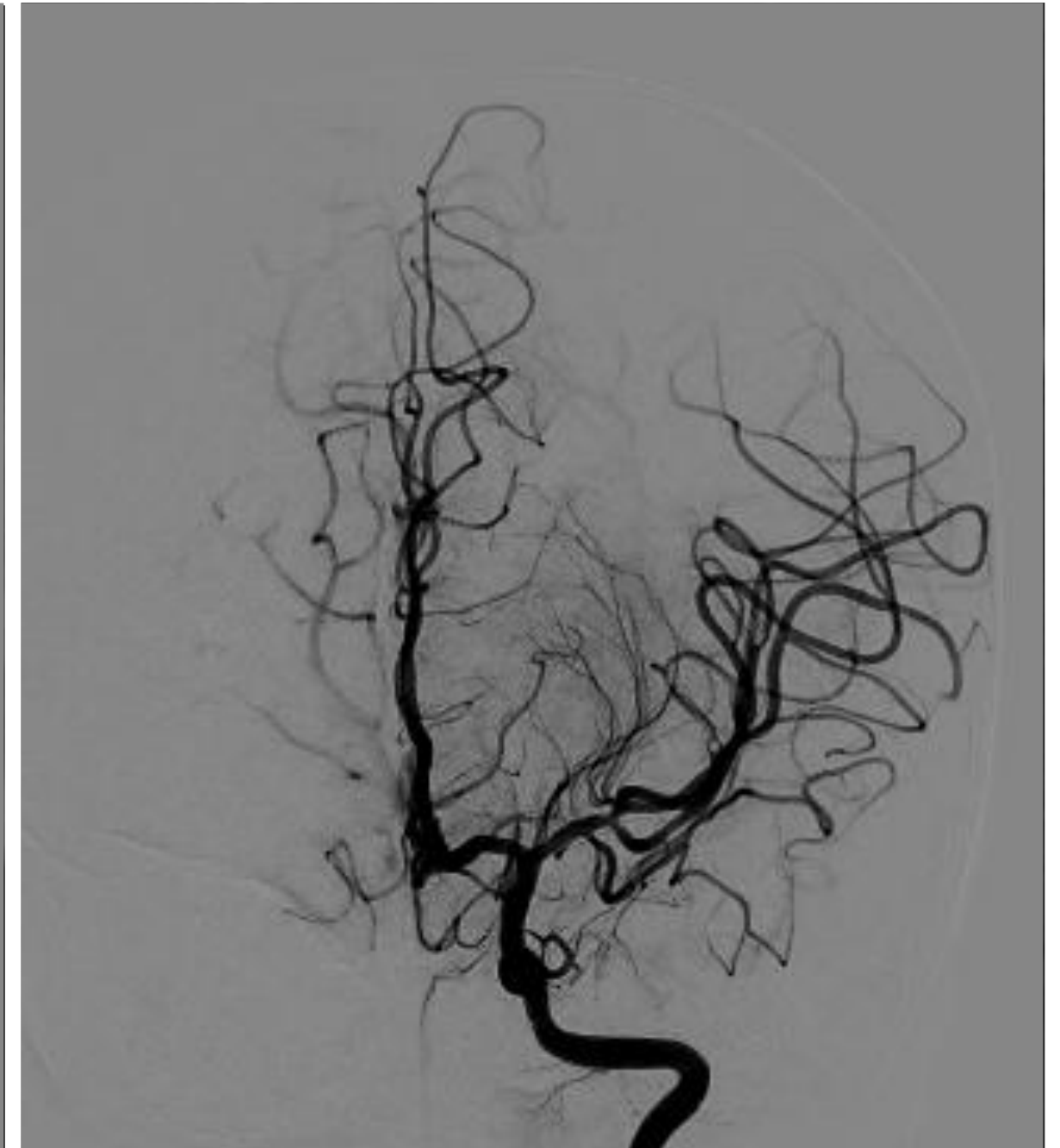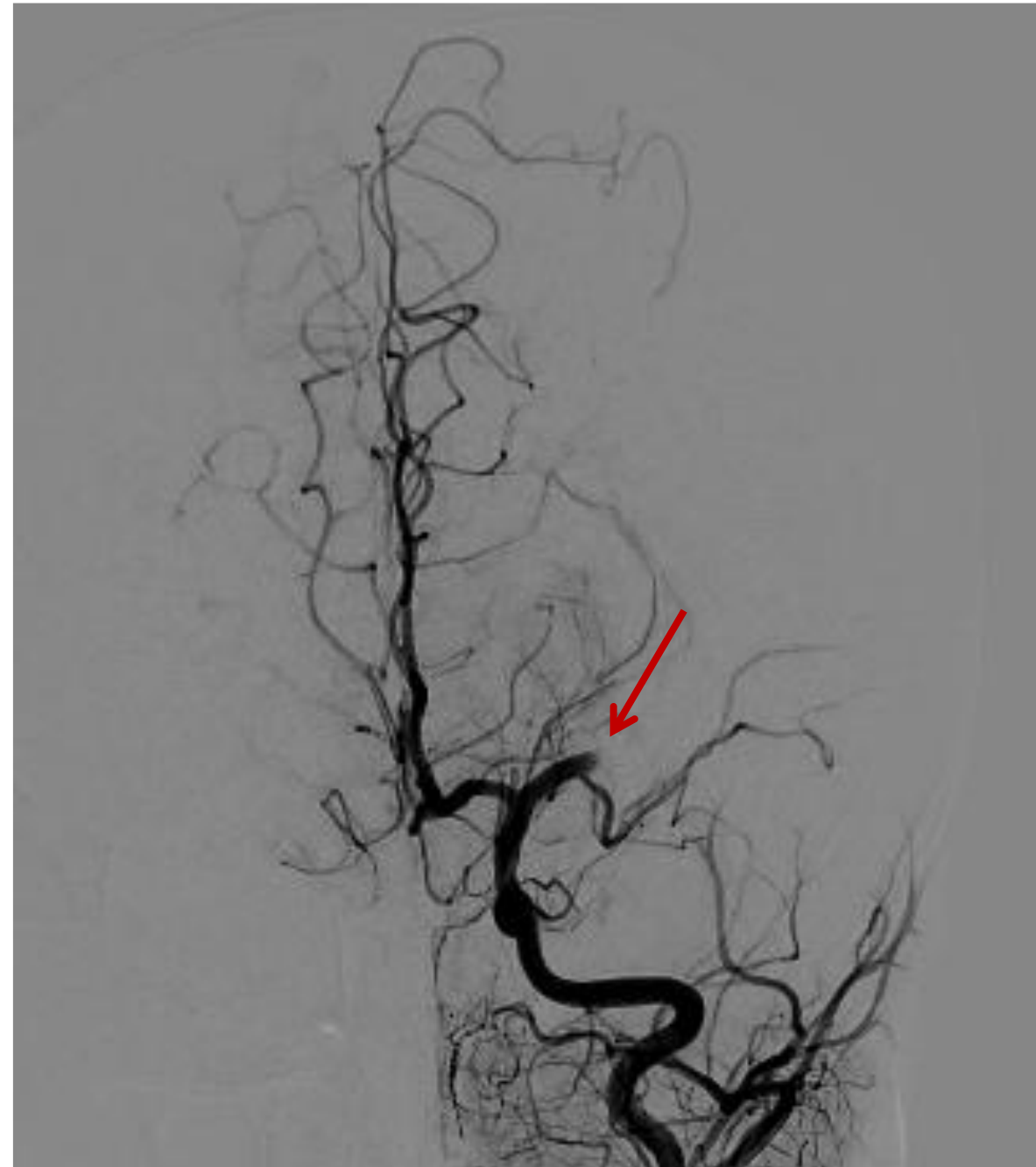
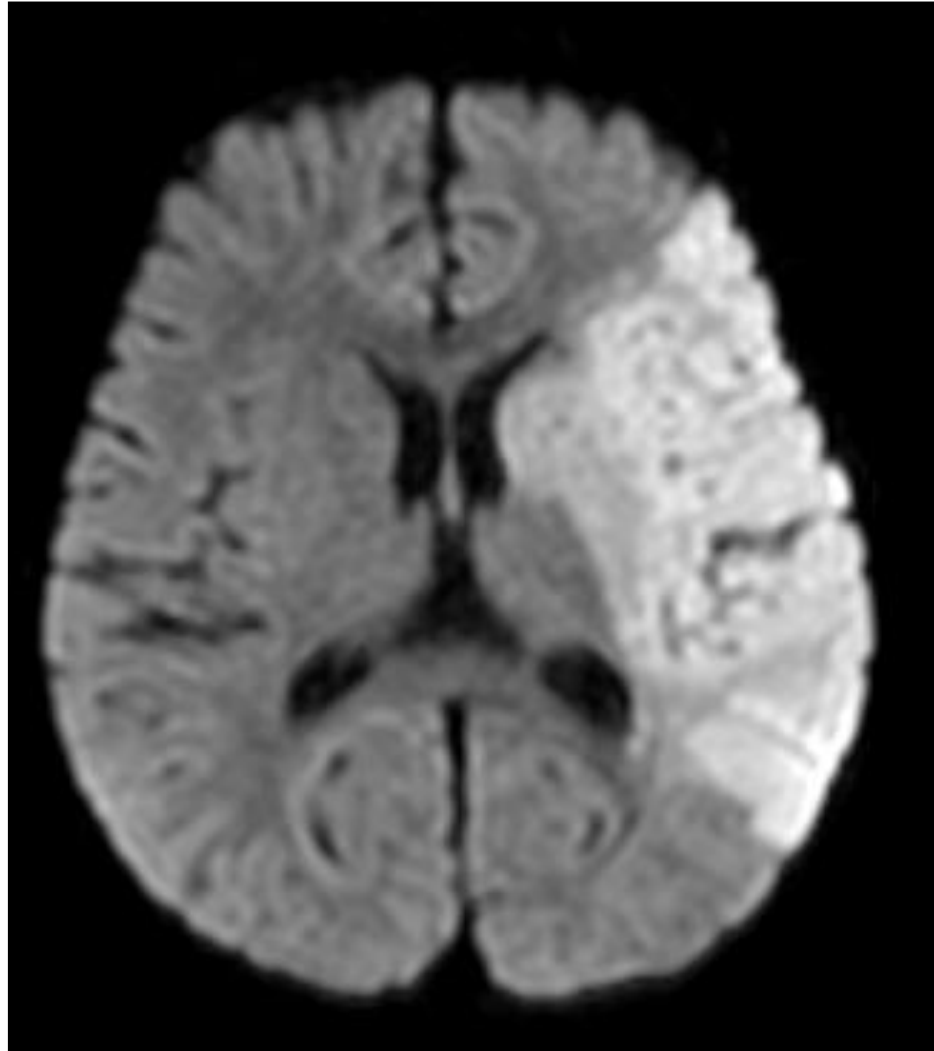


**1 giorno**



# L'ictus pediatrico - la neuroradiologia interventivistica

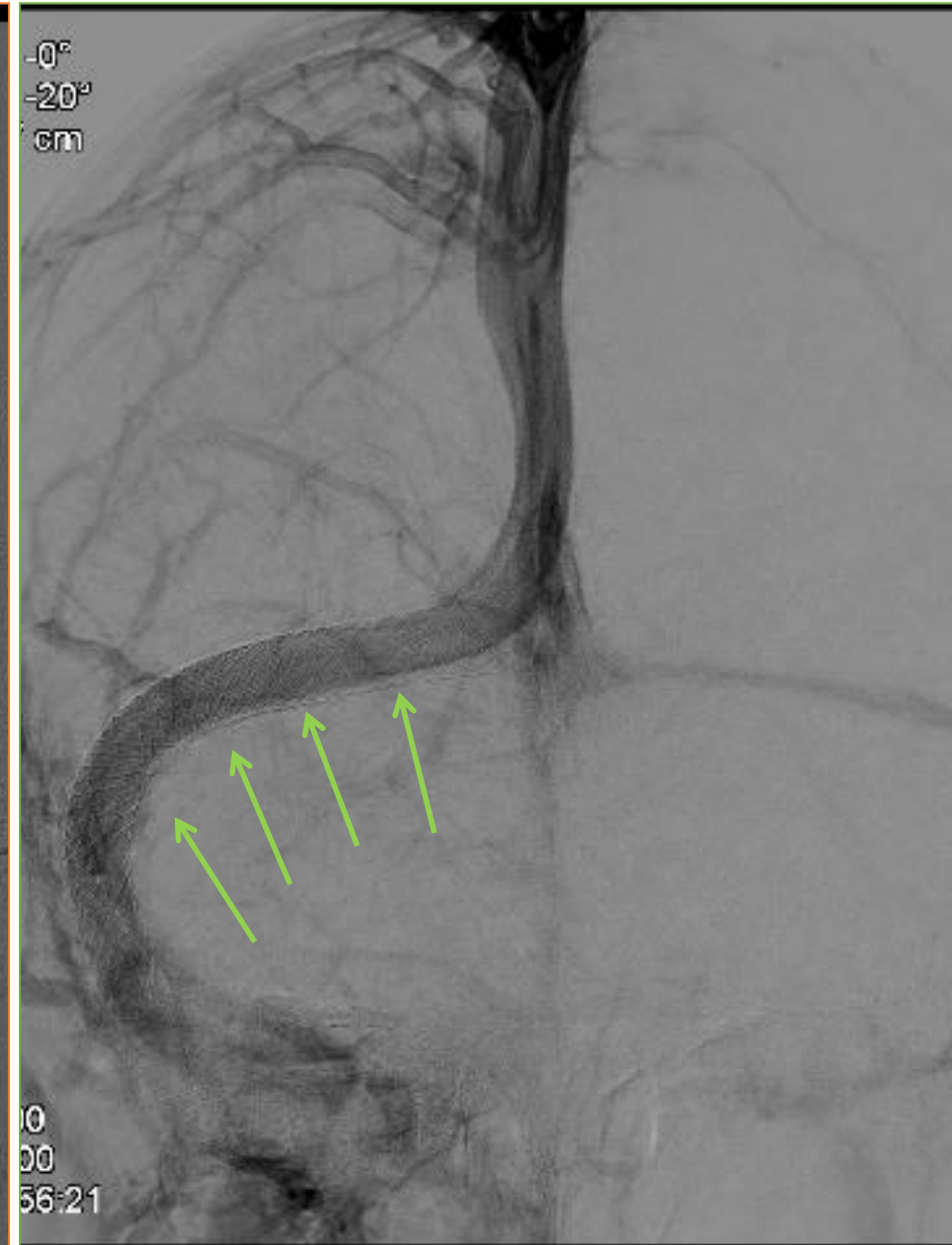
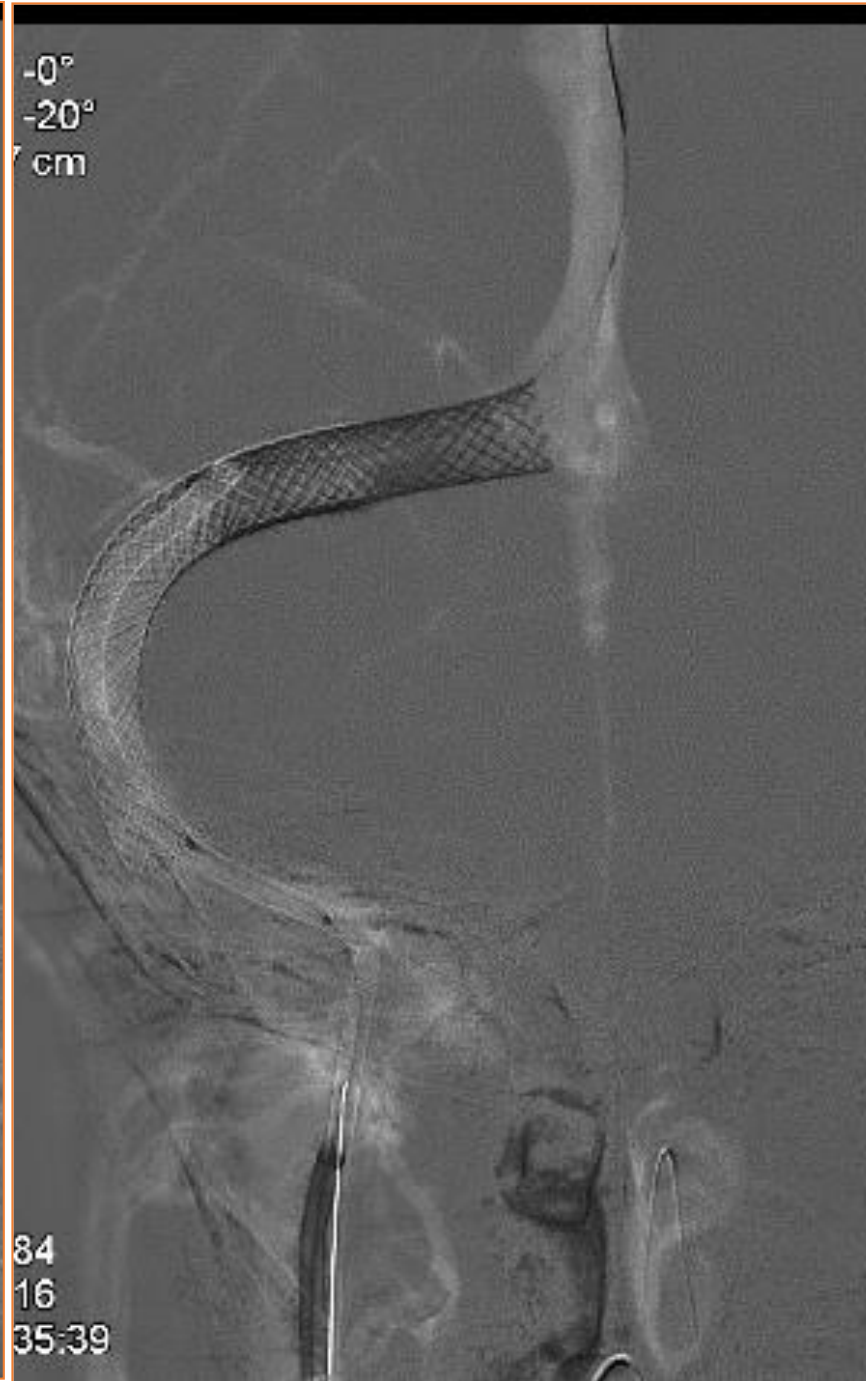
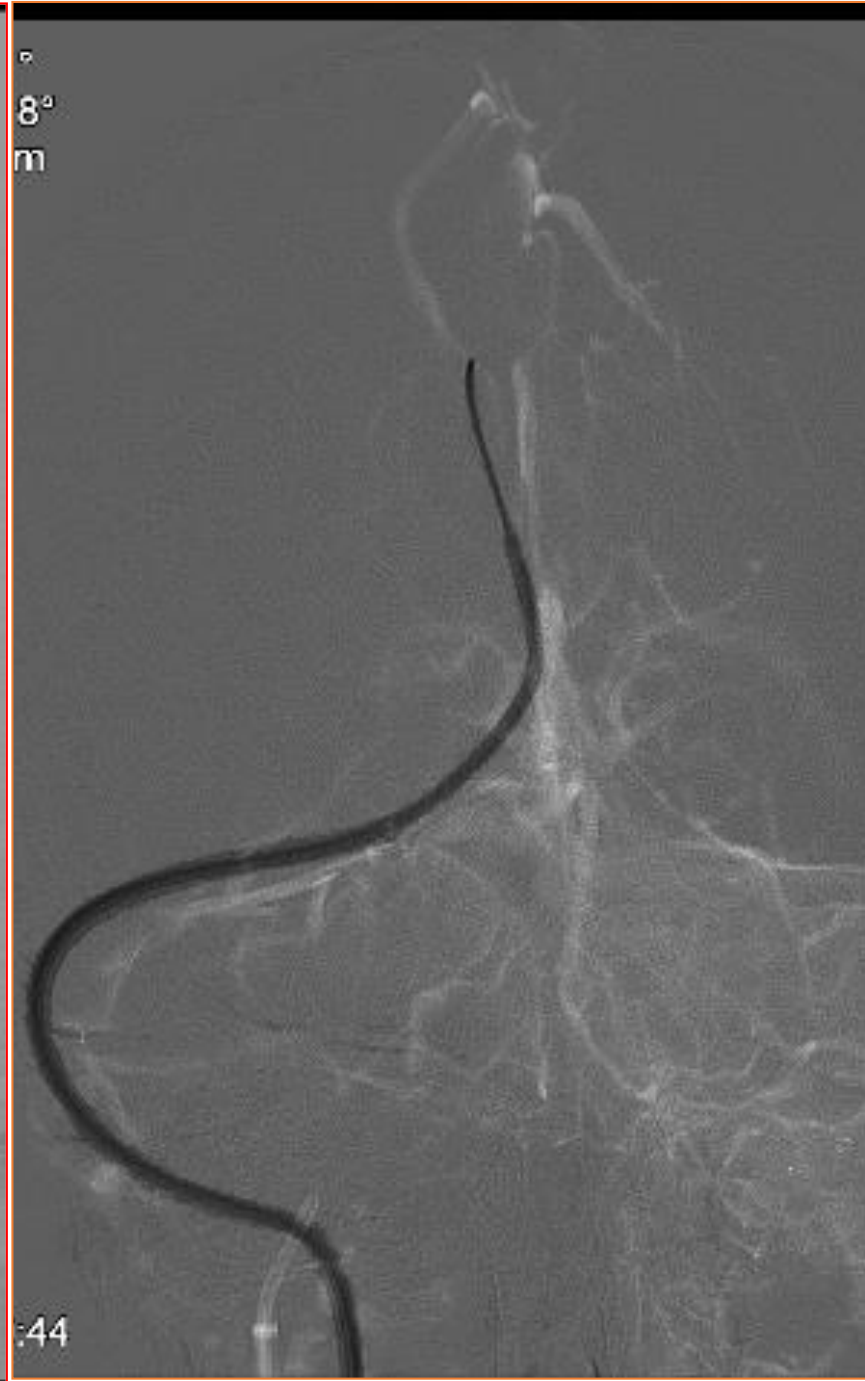
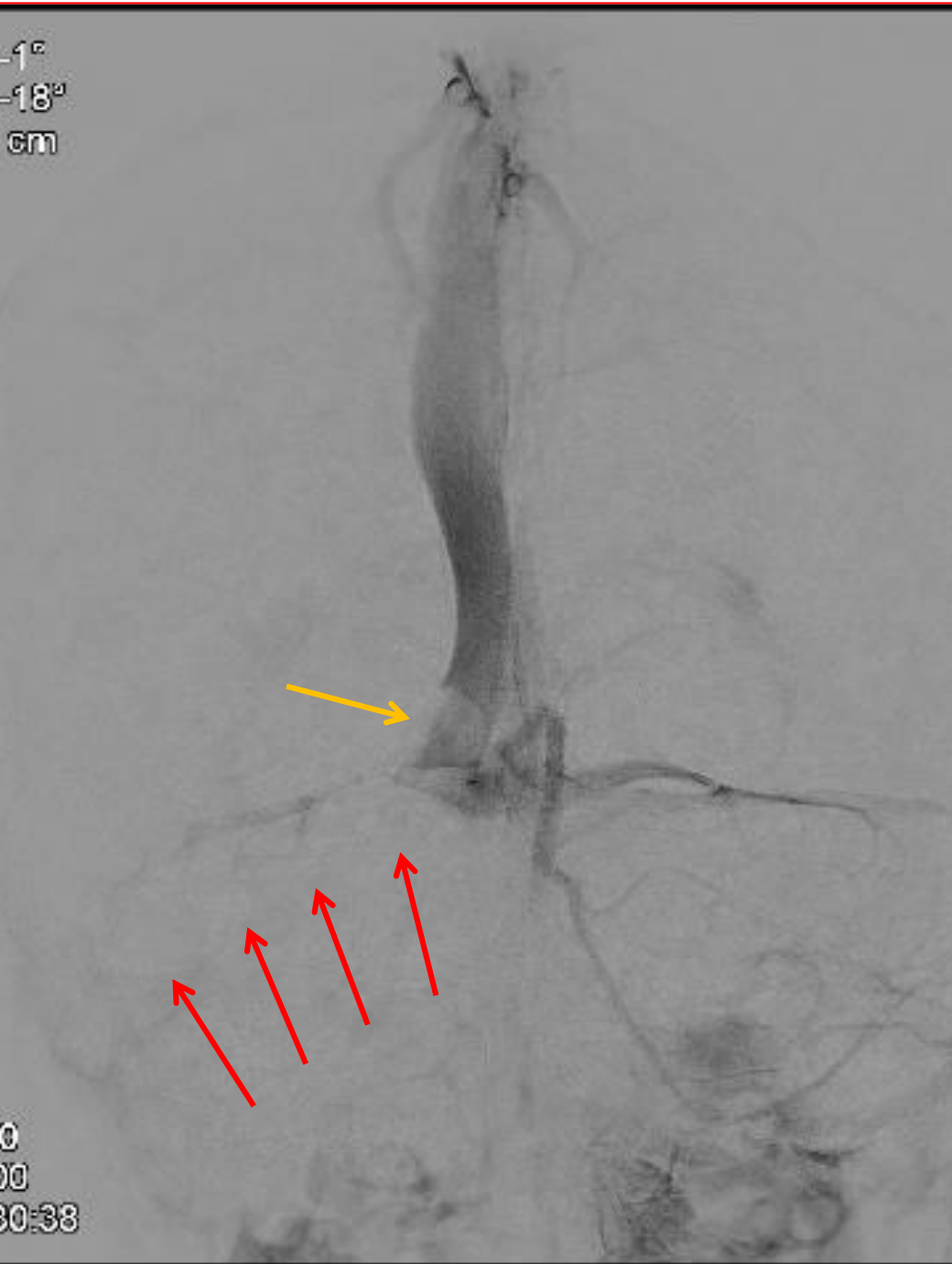13 mesi



13 mesi

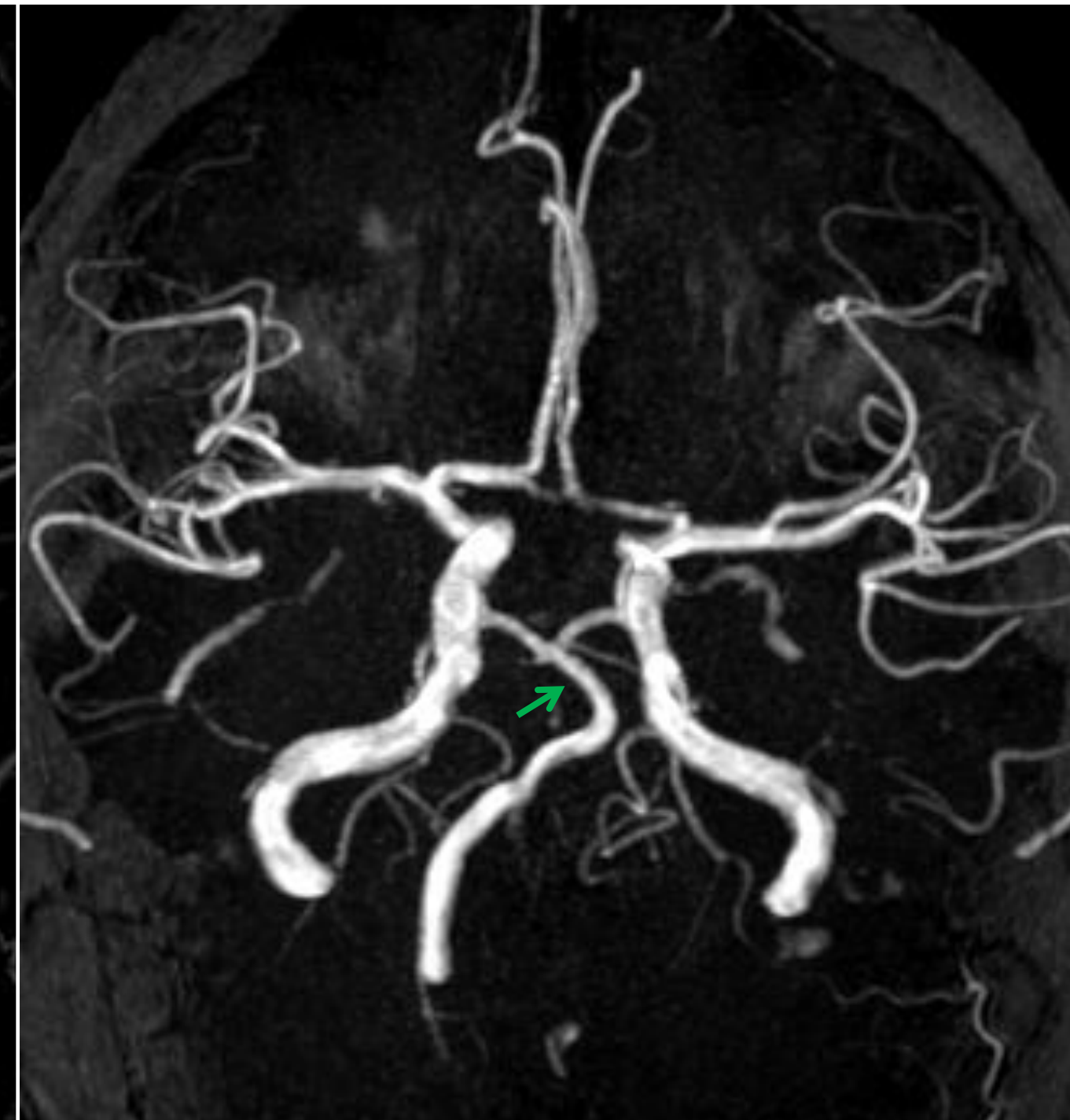
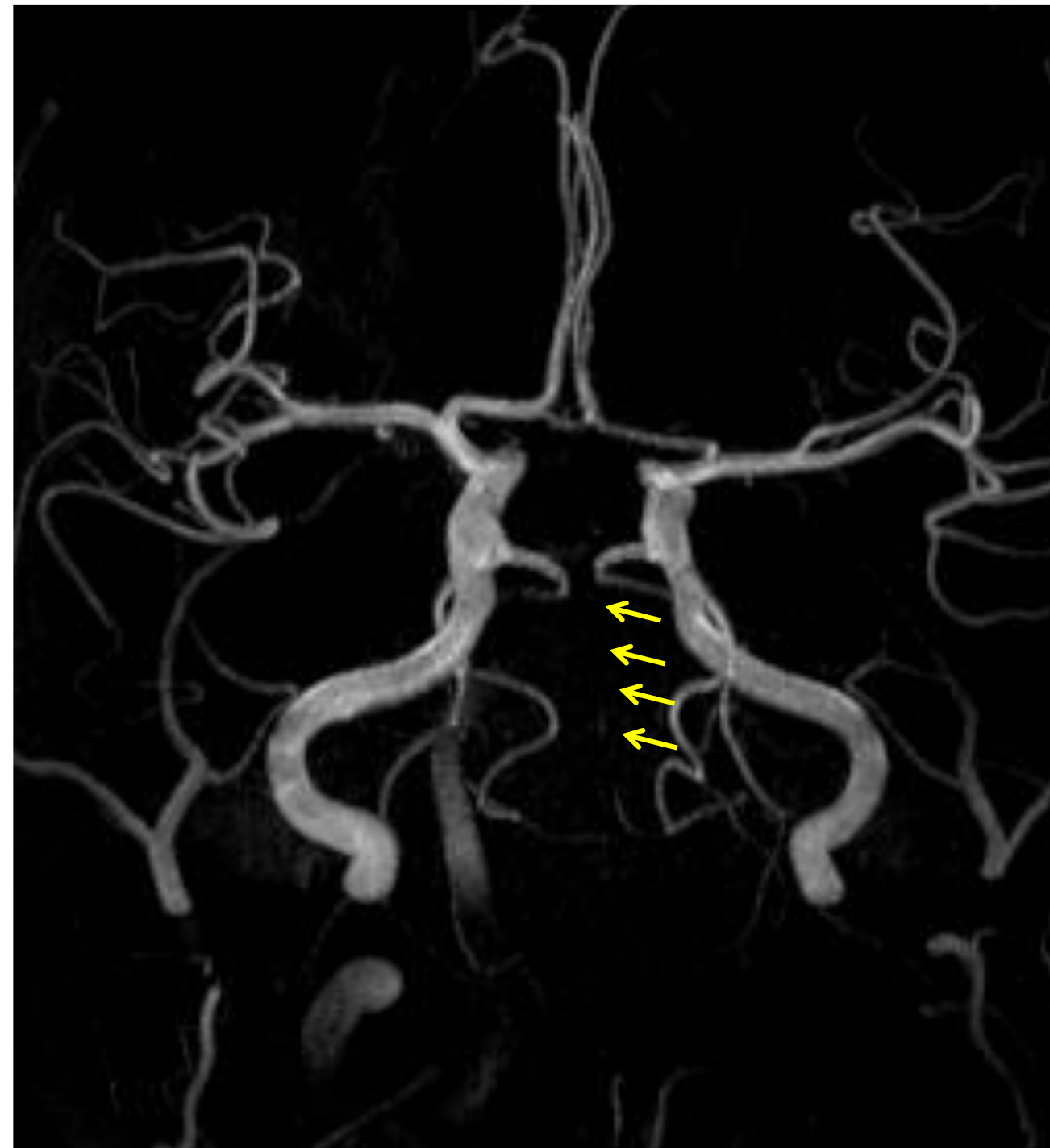
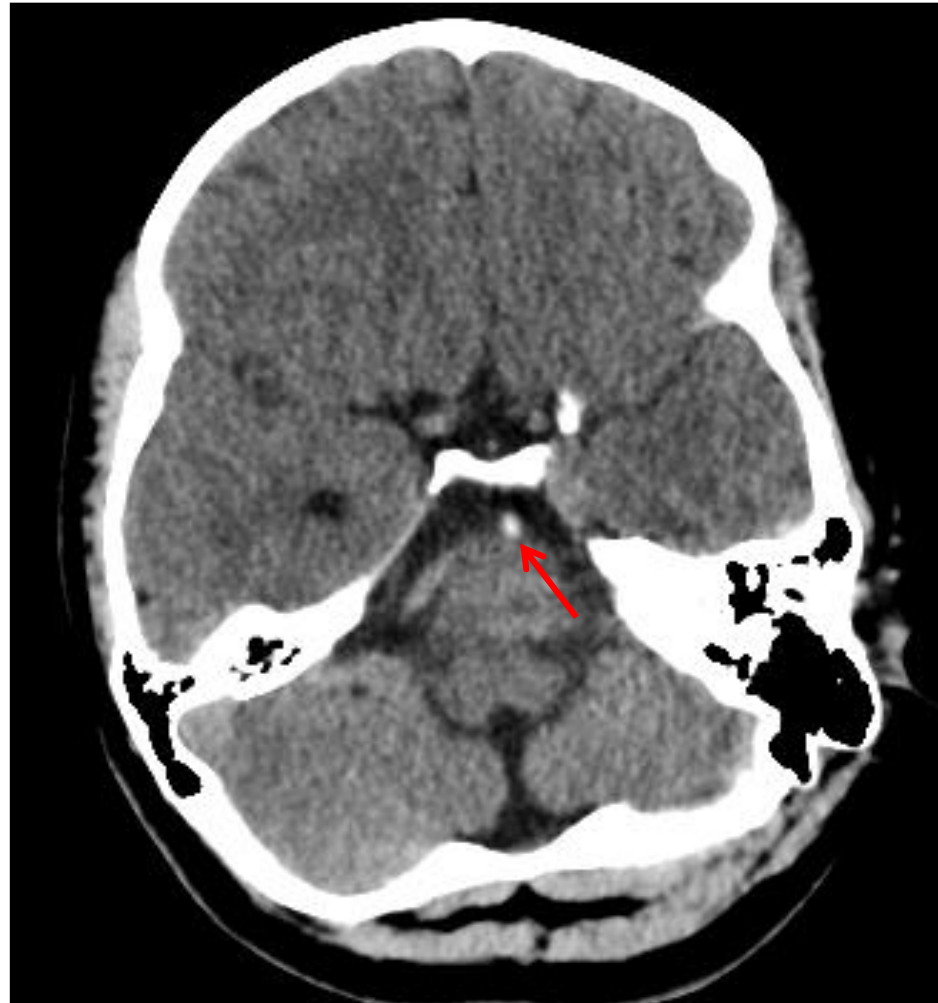# L'ictus pediatrico - la neuroradiologia interventivistica

7 anni



# L'ictus pediatrico - la neuroradiologia interventivistica

12 anni





# Ictus pediatrico: le Eccellenze in AOUP

---

## Attività di ricerca

- AOUP sede della presidenza del Gruppo Italiano Registro Trombosi Infantili
- AOUP sede del coordinamento del Registro Italiano Trombosi Infantili
- Neuroradiologi e Neurologi Pediatri di AOUP coinvolti nella stesura delle LG italiane